Γαστρικός καρκίνος

Βέλτιστη Διαγνωστική και Θεραπευτική στρατηγική

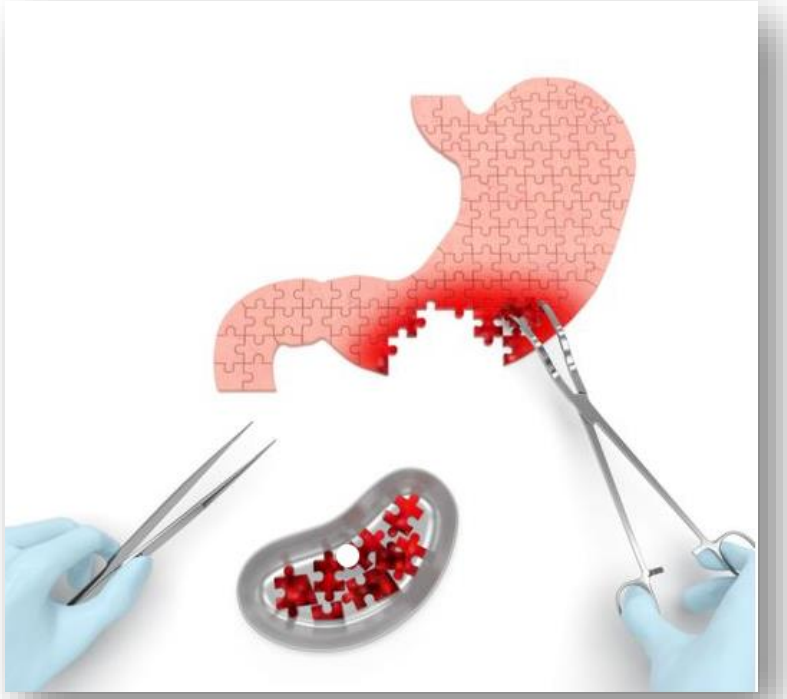

Γερ. Ν. Δουρίδας

Δ/ντής Χειρουργικής Κλινικής
Θριάσιο Γενικό Νοσοκομείο Ελευσίνας

gdouridas@gmail.com

Δεν έχω να δηλώσω οιοδήποτε συγκρουόμενο συμφέρον…

Δηλώνω ιδιαίτερο και ειλικρινές ενδιαφέρον…

Χειρουργική ογκολογία
Ιατρική (…φροντίδα ασθενών)

Τρέχουσα (συχνή) «πρακτική»

Παρούσα νόσηση / σύμπτωμα : Κοιλιακό άλγος, εμμένουσα δυσπεπτική συνδρομή, αναιμία, έμετοι, απώλεια βάρους, μέλαινα, αιματέμεση...

⇩

ΔΙΑΓΝΩΣΗ

Εξετάσεις αίματος ⇨ **ΓΑΣΤΡΟΣΚΟΠΗΣΗ**
«αδρή τοπογραφία»
(+) βιοψία για αδενοCa (βαθμός διαφοροποίησης, Lauren ?)

⇩

ΣΤΑΔΙΟΠΟΙΗΣΗ

- **MDCT Θώρακος κοιλίας** (γαστρογραφίνη, iv contrast ?)
(? T :«πάχυνση» τοιχώματος, ? N μέγεθος, ? Θέση)
- (US ή MRI)

[... πολύ συχνά ατελής-ανακριβής σταδιοποίηση...]

⇩

STATUS

Ηλικία (χρονολογική)
(συν-νοσηρότητα, φάρμακα)

⇩

Απόφαση για θεραπεία ανάλογα με την ειδικότητα «υποδοχής», τις γνώσεις, προκαταλήψεις και αντιλήψεις του «θεράποντος» ιατρού

Προτεινόμενη ΒΕΛΤΙΣΤΗ πρακτική

ΙΣΤΟΡΙΚΟ : Κοιλιακό άλγος, εμμένουσα δυσπεπτική συνδρομή, αναιμία, έμετοι, απώλεια βάρους, μέλαινα, αιματέμεση...**Οικογενειακό ιστορικό**

⇩

ΔΙΑΓΝΩΣΗ

Κλινική εξέταση
Εξετάσεις αίματος

⇨

ΓΑΣΤΡΟΣΚΟΠΗΣΗ
mapping, μορφολογία, 6-8 biopsies, **Pathology**: grade, Lauren, WHO, SRC, LVI, MSI, Her-2 status, subtypes mucinous, mixed

⇩

ΣΤΑΔΙΟΠΟΙΗΣΗ

- **MDCT Θώρακος κοιλίας** (πρωτόκολλο υδρικής φόρτισης)
- [**Endo US**: T1?] εάν ESD διαθέσιμη + (<2cm, intestinal, flat), Θέση: σώμα ή άντρο)
- **US ή MRI ή PET-SCAN*** [M?]{intestinal, non mucinous}
- **Λαπαροσκόπηση** (SL)*[cT4, cN+ bulky, P στη CT, poorly cohesive?] + cytology

⇩

STATUS

- **Βιολογική ηλικία** (συν-νοσηρότητα, CGA geriatrics)
- **Θρέψη, Performance Status**
- **Συμπτώματα** (πιεστικά ?)

Αποκατάσταση ομοιόστασης (Fe^{++}, θρέψη)

⇩

ΟΓΚΟΛΟΓΙΚΟ ΣΥΜΒΟΥΛΙΟ

** EC Gertsen, Ann Surg Oncol 2020*

Προτεινόμενη ΒΕΛΤΙΣΤΗ πρακτική

1 Ταυτότητα νεοπλάσματος

2 Κλινική σταδιοποίηση νεοπλάσματος (TNM 8th ed)

3 Ταυτότητα ασθενούς

ΚΑΜΜΙΑ ΘΕΡΑΠΕΥΤΙΚΗ ΑΠΟΦΑΣΗ ΕΚΤΟΣ MDT

1 Ταυτότητα νεοπλάσματος

Lege artis έκθεση διαγνωστικής βιοψίας ?

Lauren (1965)

- Intestinal
- Diffuse
- Mixed

- Her-2
- MSI

WHO (2019)

- Tubular
- Papillary
- Mucinous
- Mixed
- Poorly cohesive
- Subtypes (adenosquamous, squamous, carcinoma with lymphoid stroma, adeno with enteroblastic differentiation, micropapillary, adeno of fundic gland type)

- SRC (signet ring cells)
- grade

- SRC (signet ring cells) (σημασία έχει το ποσοστό % στο χειρουργικό παρασκεύ-ασμα, αδρή εκτίμηση στη βιοψία)

- Λεμφογενώς
- «Περιτοναιόφιλα»

- Poorly cohesive (diffuse), mucinous, mixed: κακής πρόγνωσης, -χαμηλή πρόσληψη FDG (PET)
- Lymphoid stroma: καλής πρόγνωσης

ΙΣΤΟΛΟΓΙΚΕΣ ΠΛΗΡΟΦΟΡΙΕΣ δυσμενούς πρόβλεψης/πρόγνωσης ή ιδιαίτερης συμπεριφοράς

- Poorly cohesive, mixed, mucinous, SRC
- Low grade
- MSI status, her-2+++

Λαμβάνονται υπόψη στις αποφάσεις !

(ESD, upfront surgery, ανταπόκριση σε χημειο/ακτινο, διενέργεια PET ή λαπαροσκόπησης, ανοσοθεραπεία κά)

Lege artis έκθεση χειρουργικού παρασκευάσματος ?

- *Μακροσκοπική περιγρ.*
- Ιστολογικός τύπος
- Παρουσία και % SRC*
- Grade
- TRG (Becker or Mandard)

* <10%, 10-90%, >90%

- Όρια εκτομής (εγγύς, άπω, απόσταση)
- Βάθος διήθησης (ορογόνος, ελεύθερες επιφάνειες, έλασσον/μείζων τόξο)
- Λεμφαδένες (+/total)
- Λεμφαδένες (περιγαστρικοί 1-6, εξωγαστρικοί 7-12)

TNMstaging(8thed.)

[cytology!!!]

- Πιθανής προβλεπτικής αξίας : αγγειακά έμβολα, περινευρική διήθηση, φλεβική διήθηση κά
- Stroma reaction (EBV, MSI high)

- HER – 2 status**
- MSI status

***Ιδανικά ιστός από Μ εστία*

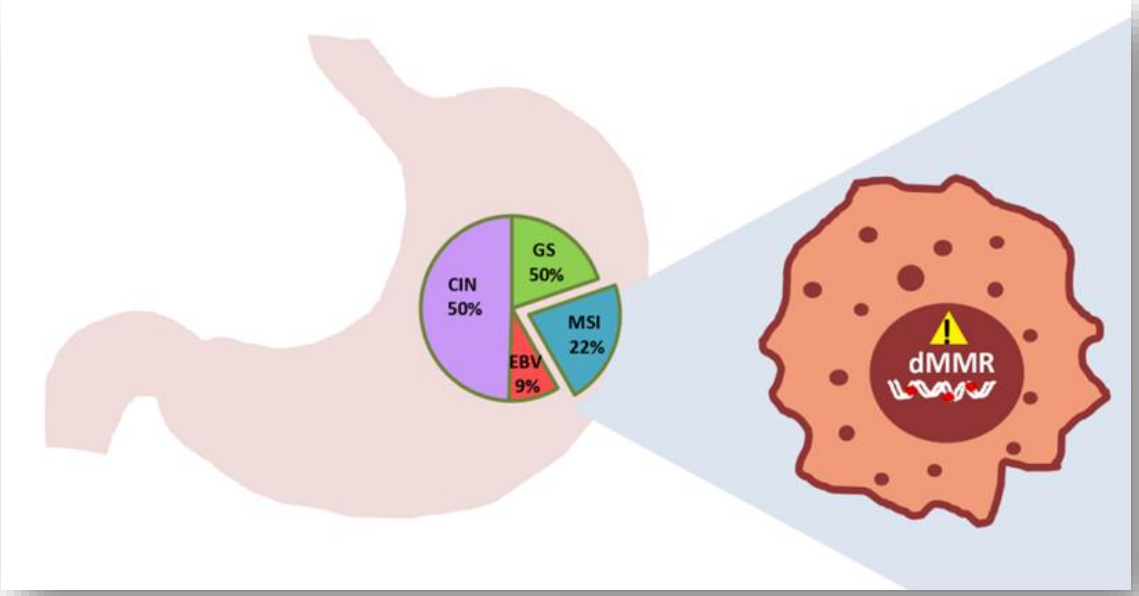

deficient**M**is**M**ach**R**epair System

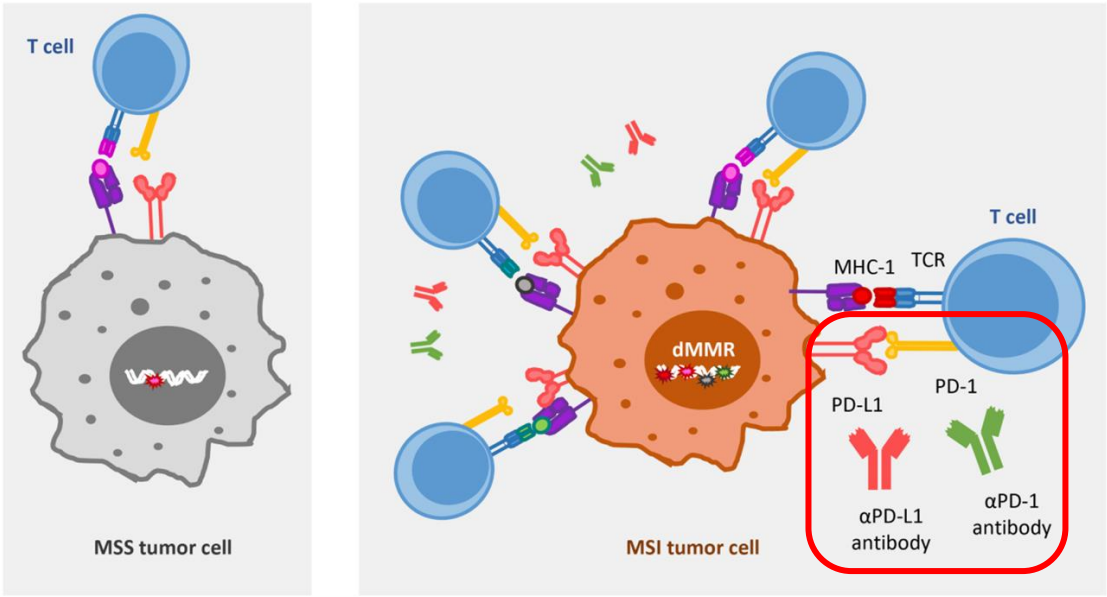

Fig. 3. Mechanism of immune activation by MSI cells. MSI tumor cells, due to their hypermutated phenotype, express abundant peptides that function as neo-antigens, triggering a stronger T-cell recruitment and activation compared to MSS tumor cells. Tumor cells also express T-cell inhibitory ligands such as PD-L1, which binds to the co-inhibitory PD1 receptor on immune cells, allowing their "immune escape". Antibodies directed against PD-L1/PD-1 remove T cell suppression, thus triggering tumor cell killing. TCR = T cell receptor; MHC1 = Major histocompatibility complex 1; dMMR = deficient mismatch repair system.

E. Puliga 2021
Cancer Treatment Reviews

The prognostic effect of MSI status in GC in different treatment settings.

Study design	Tumor type	n of MSI patients	Treatment settings	Results	Reference
Retrospective cohort analysis	Resectable gastric cancer	170	5-fluorouracil-adjuvant after R0 resection	No benefits in DFS in stage II and III	An et al. [66]
Post hoc analysis of CLASSIC TRIAL	Resectable gastric adenocarcinoma	40	Capecitabine and oxaliplatin adjuvant after D2 gastrectomy for stage II/III	No improvement in DFS	Choi et al. [63]
Large patient cohorts with subgroup analysis	Stage II and III gastric cancer	47	Adjuvant chemotherapy/surgery	Improvement in OS in patients treated with surgery alone	Kim et al. [67]
Post hoc analysis of the MAGIC trial	Resectable gastric cancer	20	Perioperative chemotherapy+ surgery/ surgery	dMMR/MSI-H patients benefit of surgery alone	Smyth et al. [68]
IPD meta-analysis	Resectable gastric cancer	121	perioperative chemotherapy+ surgery or surgery alone	No benefit reached when treated with chemotherapy plus surgery	Pietrantonio et al. [69]

*Abbreviations: RFS, recurrence-free survival; DFS, disease-free survival; IPD, Individual Patient Data.

Results	Reference
No benefits in DFS in stage II and III	An et al. [66]
No improvement in DFS	Choi et al. [63]
Improvement in OS in patients treated with surgery alone	Kim et al. [67]
dMMR/MSI-H patients benefit of surgery alone	Smyth et al. [68]
No benefit reached when treated with chemotherapy plus surgery	Pietrantonio et al. [69]

Ενδείξεις MSI high ***ανώφελη χημειοθεραπεία σε εξαιρέσιμη νόσο*** …

E. Puliga 2021 *Cancer Treatment Reviews*

Table 2
Clinical trials on immune checkpoints inhibitors for MSI GC.

ClinicalTrials.gov number	Phase	Tumor type	Treatment settings	Results	Reference
KEYNOTE-012 (NCT01848834)	Ib	PD-L1+ advanced GC	Pembrolizumab	MSI GC ORR 57.1%	Muro et al. [87]
KEYNOTE-059 (NCT02335411)	II	G/GEJ cancer	Pembrolizumab	MSI GC ORR of 57.1%	Fuchs et al. [83]
KEYNOTE-158 (NCT02628067)	II	Nonresponsive GCs	Pembrolizumab	MSI GC ORR of 46% PFS 11 months	Marabelle et al. [89]
CHECKMATE-032 (NCT02267343)	I/II	PD-L1 unselected metastatic GC	Nivolumab	MSI GC OS 15 months	Janjigian et al. [90]
Meta-analysis involving KEYNOTE-061, KEYNOTE-062, CHECKMATE-649, JAVELIN GASTRIC 100	III	PD-L1+ Gastric Adenocarcinoma	Pembrolizumab vs Chemotherapy	MSI-H GCs OS (HR) 0.34 (vs 0.82 for MSS)	Pietrantonio et al. [92]
NCT02915432	Ib/II	Advanced GC	Toripalimab	TMB-H group OS 14 months TMB-L group OS 4 months	Wang et al. [95]
KEYNOTE-061 (NCT02370498)	III	Advanced G/GEJ adenocarcinoma	Pembrolizumab vs Paclitaxel	tTMB ≥ 175: ORR 30 vs 11.1 OS 16.4 vs 8.1	Fuchs et al. [96]

*Abbreviations: ORR, Objective Response Rate; PFS, Progression-Free Survival; OS, Overall Survival; TMB-H/L, Tumor Mutational Burden High/Low; tTMB, tissue tumor mutational burden.

Phase	Tumor type	Treatment settings	Results
Ib	PD-L1+ advanced GC	Pembrolizumab	MSI GC ORR 57.1%
II	G/GEJ cancer	Pembrolizumab	MSI GC ORR of 57.1%
II	Nonresponsive GCs	Pembrolizumab	MSI GC ORR of 46% PFS 11 months
I/II	PD-L1 unselected metastatic GC	Nivolumab	MSI GC OS 15 months
III	PD-L1+ Gastric Adenocarcinoma	Pembrolizumab vs Chemotherapy	MSI-H GCs OS (HR) 0.34 (vs 0.82 for MSS)
Ib/II	Advanced GC	Toripalimab	TMB-H group OS 14 months TMB-L group OS 4 months
III	Advanced G/GEJ adenocarcinoma	Pembrolizumab vs Paclitaxel	tTMB ≥ 175: ORR 30 vs 11.1 OS 16.4 vs 8.1

Υπόθεση ***adjuvant or neoadjuvant immunotherapy + surgery*** alone …

E. Puliga 2021 *Cancer Treatment Reviews*

2 Κλινική σταδιοποίηση νεοπλάσματος

(TNM 8th ed)

Πληροφορίες που χρειάζομαι από τον Ακτινο-διαγνώστη Ιατρό

1. ***Μεταστάσεις*** (ήπαρ, πνεύμονας, σπάνιες θέσεις?)
2. ***Περιτοναϊκή κοιλότητα*** (έμμεσα ή άμεσα σημεία)
3. Λεμφαδένες ***(N0 ή N+)*** και ***N(regional) ή N=M*** (12p,13,14,15,16)
4. **$T_{is/1}$ ή** ***($T_{2/3}$) ή $T4_{\alpha/b}$***
5. ***y staging ???*** (not ideal modality exist/those who do) (remarkable/poor/non - response, progression)

	MDCT (64,128) (under = over)	US (Endo) (expertise not available)	MRI (equal CT)	PET/CT
T (overall accuracy ~66%)	• *Υδρική φόρτιση* • *Prone views (cardi* • ***T_{2+3} vs $T4_{a/b}$*** • ***T_x $T_{(EGC?)}$***	• AEG I (<2cm, <25%	)	• Πρόσληψη FDG (SUV) ? κλινική σημασία (-) non • Ιστολογικός τύπος ? (SRC %?, mucinous ?) irrelevant or not*
N (overall accuracy 48-70%))	• No consensus • 6mm, 8mm (short axi • Shape, hilum • Interobserver variatic • ***N0 vs N+*** • ***Loci equivalent M*** (13 hepatis, hepatoduod peripancreatic, aorto		s CT	• FDG avid (25%) ***metabolic N*** • *linked to histotype ?*
M	• Liver, lung (adrenal, k		o (rare) tissue	• ***7% undetected M*** • *Yes if easily available for non junctional tumors***
P(erito-neum)	• Subtle ascites, collect • Pancake omentum • Stranding mesentery, peritoneal lines	Indicated in suspicious >T3 and/or symptoms	)	• Peritoneal disease has low uptake. *NOT* helpful

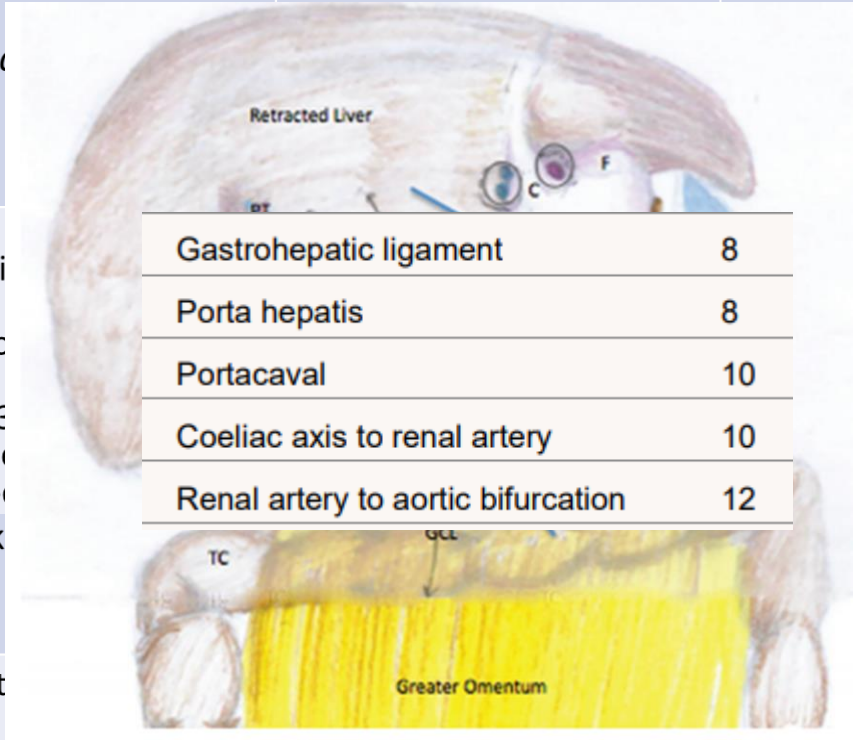

Gastrohepatic ligament	8
Porta hepatis	8
Portacaval	10
Coeliac axis to renal artery	10
Renal artery to aortic bifurcation	12

**JM Findley Eur Radiol 2019*

***KD Bosch Eur J Nucl Med Mol Imag 2020*

***H Varia Medscape 2020*

Πότε θα ζητήσω CT ?

Π Α Ν Τ Α

Τι CT ζητάμε ?

Θ ώ ρ α κ ο ς + κ ο ι λ ί α ς

(πρωτόκολλο υδρικής φόρτισης)

Πότε ζητώ US ή MRI ?

Διευκρίνηση εστιών ήπατος

RadioGraphics 2019; 39:668–689

https://doi.org/10.1148/rg.2019180113

Πότε ζητώ endoUS ?

- ***Πιθανές πρώιμες βλάβες*** (ESD ή up-front surgery)
- Βλάβες >2cm, ελκωτικές ή με επηρμένα χείλη, καταλαμβάνουσες >25% του αυλού ΣΠΑΝΙΑ είναι Tis/1
- Χαμηλή ακρίβεια στη GEJ, γωνία και προπυλωρική χώρα, post Radiotherapy
- Λεμφαδένες ? (distance<6cm, contamination ?)
- **Θα αλλάξει τη στρατηγική μου** ?
- Εγγύς όριο οισοφάγος (sm), υποτροπή (markers) ?

Πότε θα ζητήσω PET-CT ?

- Διευκρίνηση ευρημάτων (US,MRI)
- Σε νεοπλάσματα οισοφάγου με αρνητική CT
- Ανταπόκριση σε chemo (SUVmax)
- Θυμάμαι ότι SRC (>90%) + mucinous, (>50%) πιο ⬇ ακρίβεια
- Σε νεοπλάσματα στομάχου σε μελέτες

Πρέπει να μιλήσω/συναντήσω τον ακτινοδιαγνωστή ιατρό ?

Ιδανικά ΝΑΙ

1. *Ιστορικό ασθενή, συμπτώματα, σημεία, θρέψη*, ps***
2. *Μακροσκοπική εικόνα, εντόπιση, ιστολογικός τύπος*
3. Προ-εγχειρητική χημειο/ακτινοθεραπεία (films)
4. Επέμβαση (είδος, έκταση εκτομής, R0,1,2 αποκατάσταση, επιπλοκές, καθετήρες/clips)
5. *Ενημέρωση ασθενούς και συγγενών !!!*

** Fat planes ?, **prognosis ?*

3 Ταυτότητα ασθενούς

- ✓ *Βιολογική ηλικία συν-νοσηρότητα*
- ✓ *>70 Γηριατρική αξιολόγηση*

  (Comprehensive Geriatric Assessment)
- ✓ *Θρέψη, PS, ASA*
- ✓ *Προσωπική επιθυμία, αντιλήψεις*
- ✓ *Κοινωνικοοικονομικό πλαίσιο*

Κλινική σταδιοποίηση και θεραπευτικός αλγόριθμος

$_cT$	$_cN$	$_cM$	CLINICAL STAGE	TREATMENT
Tis	N0	M0	0	ESD/SURGERY
T1 or T2	N0	M0	I	SURGERY
T1 or T2	N+	M0	IIA	PERIOPERATIVE CHEMO
T3 or T4a	N0	M0	IIB	
T3 or T4a	N+	M0	III	
T4b	N any	M0	IVA	NEOADJUVANT CHEMO
T any	N any	M1 (also Cy+)	IVB	PALLIATIVE or INDUCTION CHEMO

...συνεκτιμώντας: οικογενειακό ιστορικό, παρουσία πιεστικού συμπτώματος, ταυτότητα νεοπλάσματος, ταυτότητα ασθενούς **(non TNM parameters)**, διαθεσιμότητα πόρων και εμπειρία

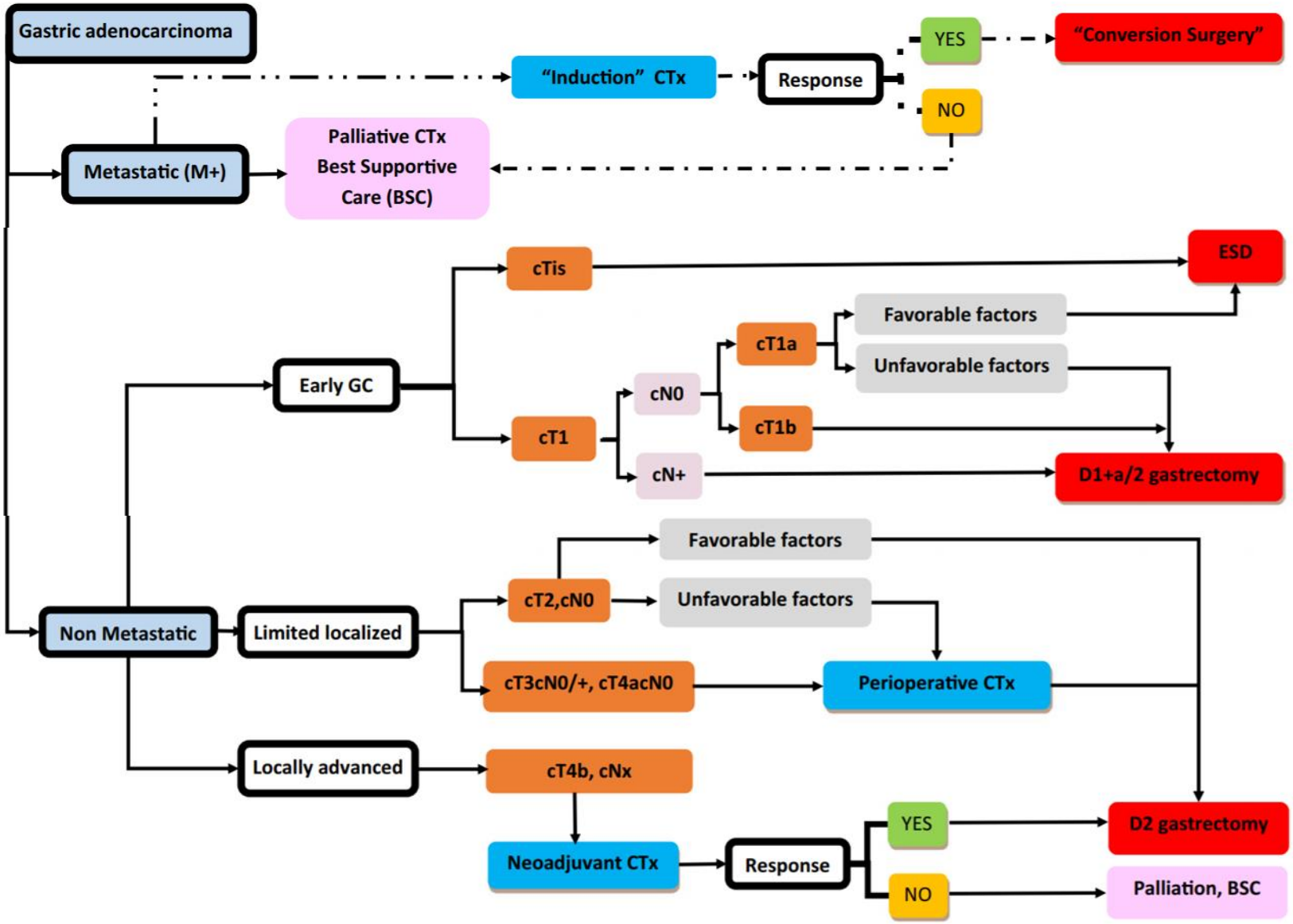

Unfavorable non TNM factors: poorly cohesive, LVI+, SRC, mucinous and mixed types, MSS, age <40 and >75, proximal location. **Pressing symptoms:** bleeding, obstruction

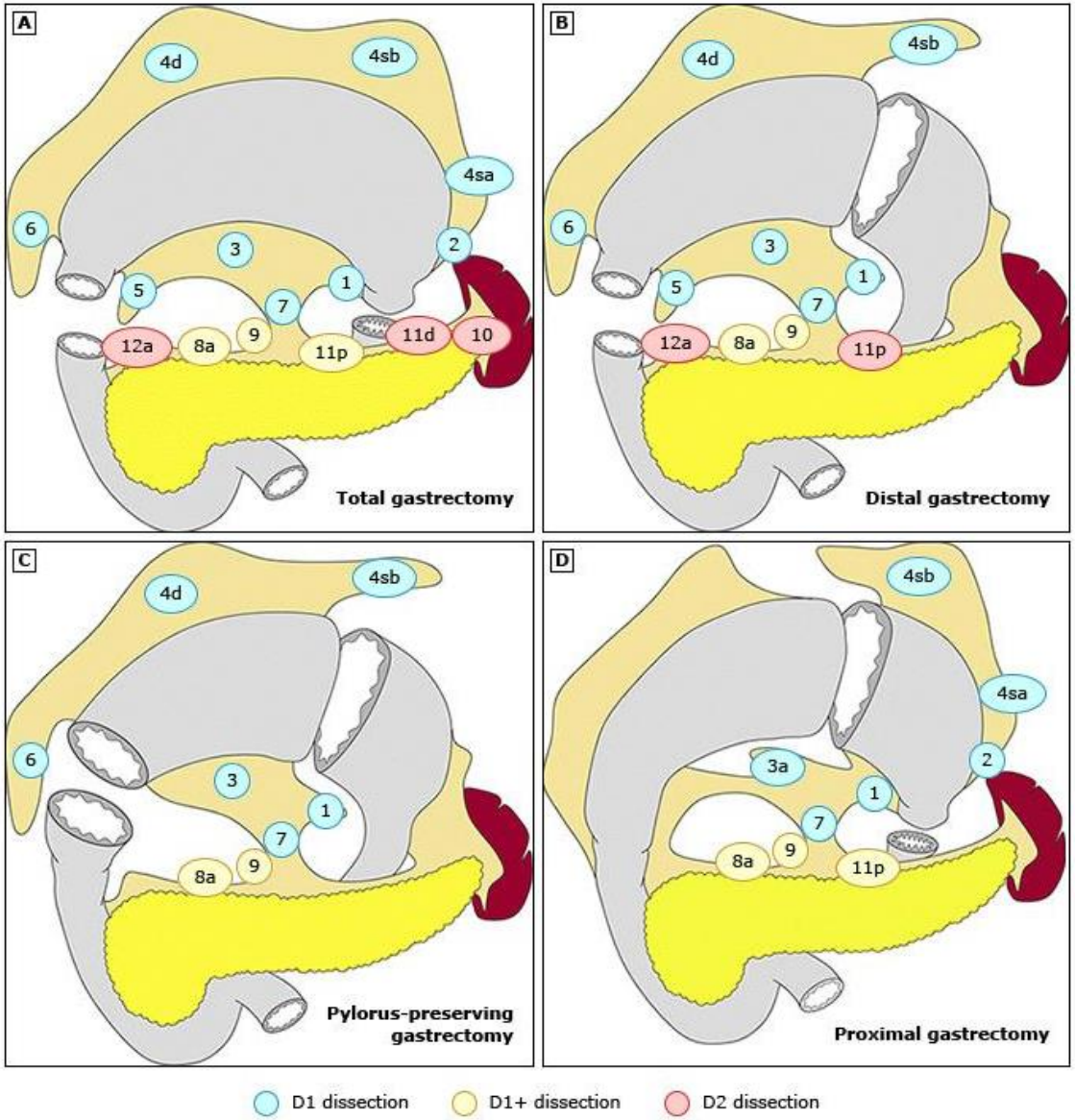

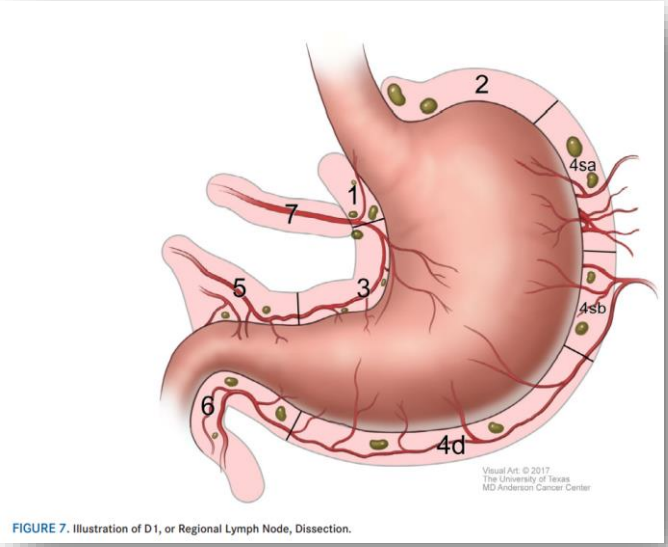

FIGURE 7. Illustration of D1, or Regional Lymph Node, Dissection.

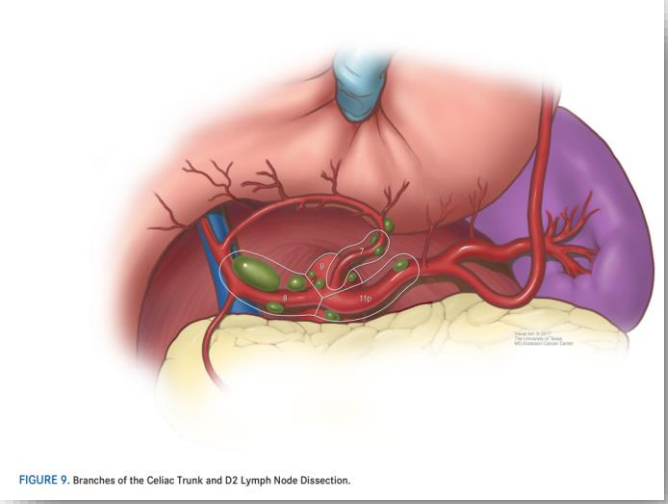

FIGURE 9. Branches of the Celiac Trunk and D2 Lymph Node Dissection.

Διευκρίνηση ορολογίας (D1,2 γαστρεκτομής) για το μη χειρουργό

Up-front Surgery : Μετά το χειρουργείο …

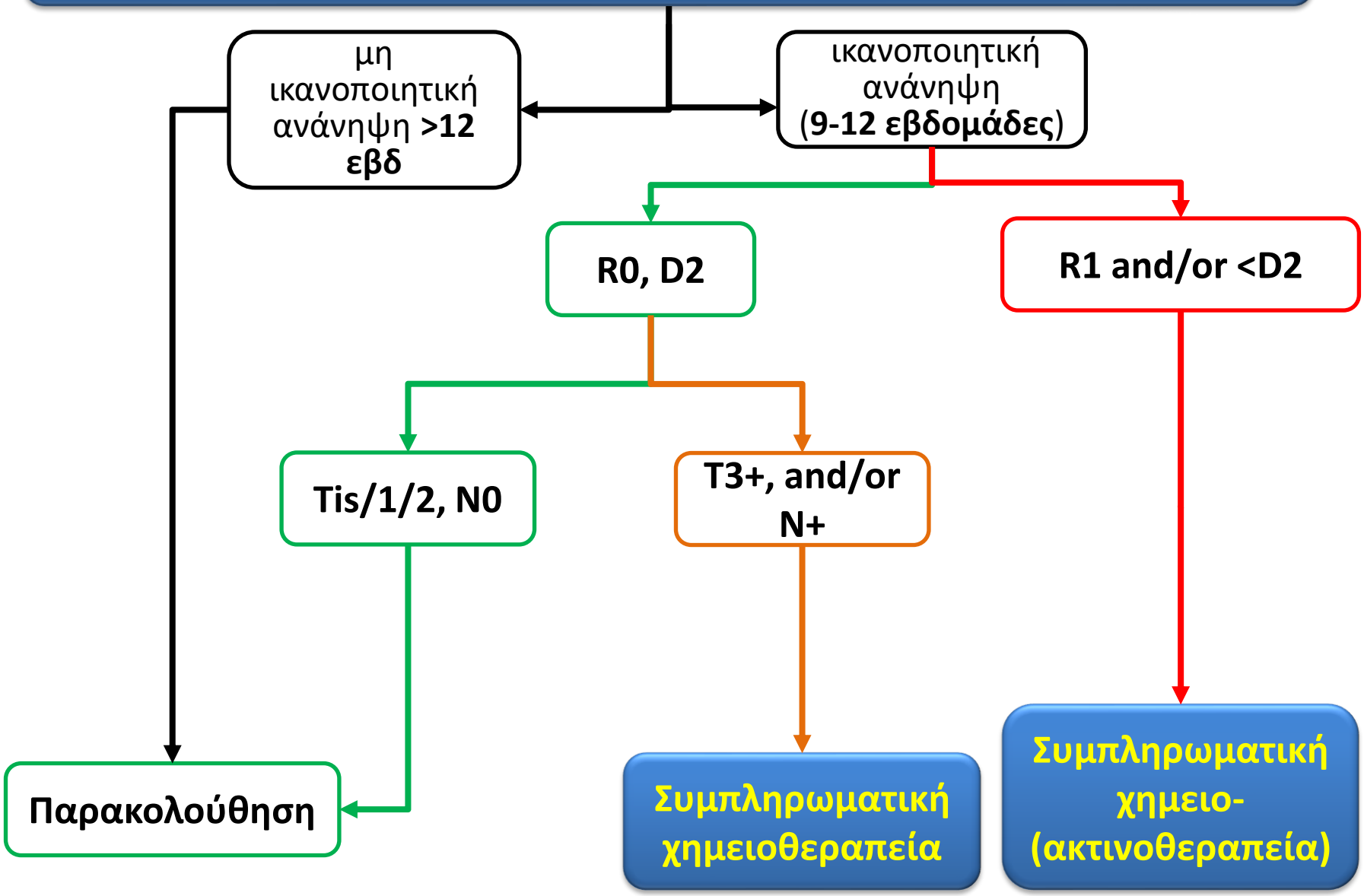

Μετά το χειρουργείο (up-front)

pT1-2 N0 →

Observation

- In case of inadequate patient recovery

pT3 or higher and/or **pN+** →

Adjuvant chemotherapy

- Fluoropyrimidine +/- oxaliplatin preferable
- MSI status may be considered in the prognostic assessment and as potentially predictive biomarker for fluoropyrimidine +/- platinum chemotherapy

R1 or less than **D2 dissection** →

Adjuvant chemotherapy

- Fluoropyrimidine +/- oxaliplatin preferable
- MSI status may be considered in the prognostic assessment and as potentially predictive biomarker for fluoropyrimidine +/- platinum chemotherapy

Adjuvant chemoradiotherapy

- With fluoropyrimidine

Μετά το χειρουργείο (peri – operative strategy)

R0

Complete perioperative chemotherapy
- Consider the regimen used preoperatively
- MSI status (if not previously known) may be considered in the prognostic assessment and as potentially predictive biomarker for FLOT-unfit patients

Observation
- After preoperative chemoradiotherapy
- In case of inadequate patient recovery

R1
or less than
D2 dissection

Complete perioperative chemotherapy
- Consider the regimen used preoperatively
- MSI status (if not previously known) may be considered in the prognostic assessment and as potentially predictive biomarker for FLOT-unfit patients

Postoperative chemoradiotherapy
- With fluoropyrimidine
- If not received radiotherapy preoperatively

Πρώτης γραμμής θεραπεία (μεταστατικό ή μη εξαιρέσιμο)(fit pts)

HER-2 positive →

Fluoropyrimidine + platinum + trastuzumab
- Consider maintenance therapy with trastuzumab +/- fluoropyrimidine after 4-6 months of induction

HER-2 negative →

Taxane-based triplet chemotherapy
- FLOT schedule prefarable
- If high tumor burden or locally advanced unresectable disease
- Consider maintenance therapy with fluoropyrimidine after 4-6 months of induction

Fluoropyrimidine + platinum doublet chemotherapy
- Consider oxaliplatin instead of cisplatin due to better safety
- Consider maintenance therapy with fluoropyrimidine after 4-6 months of induction

Second-line therapy
- If progression occurs during or within 6 months of completion of adjuvant therapy with doublet or triplet regimens

MSI high →

Immune checkpoint inhibitors
- Consider treatment within clinical trials

Δεύτερης γραμμής θεραπεία (μεταστατικό ή μη εξαιρέσιμο)(fit pts)

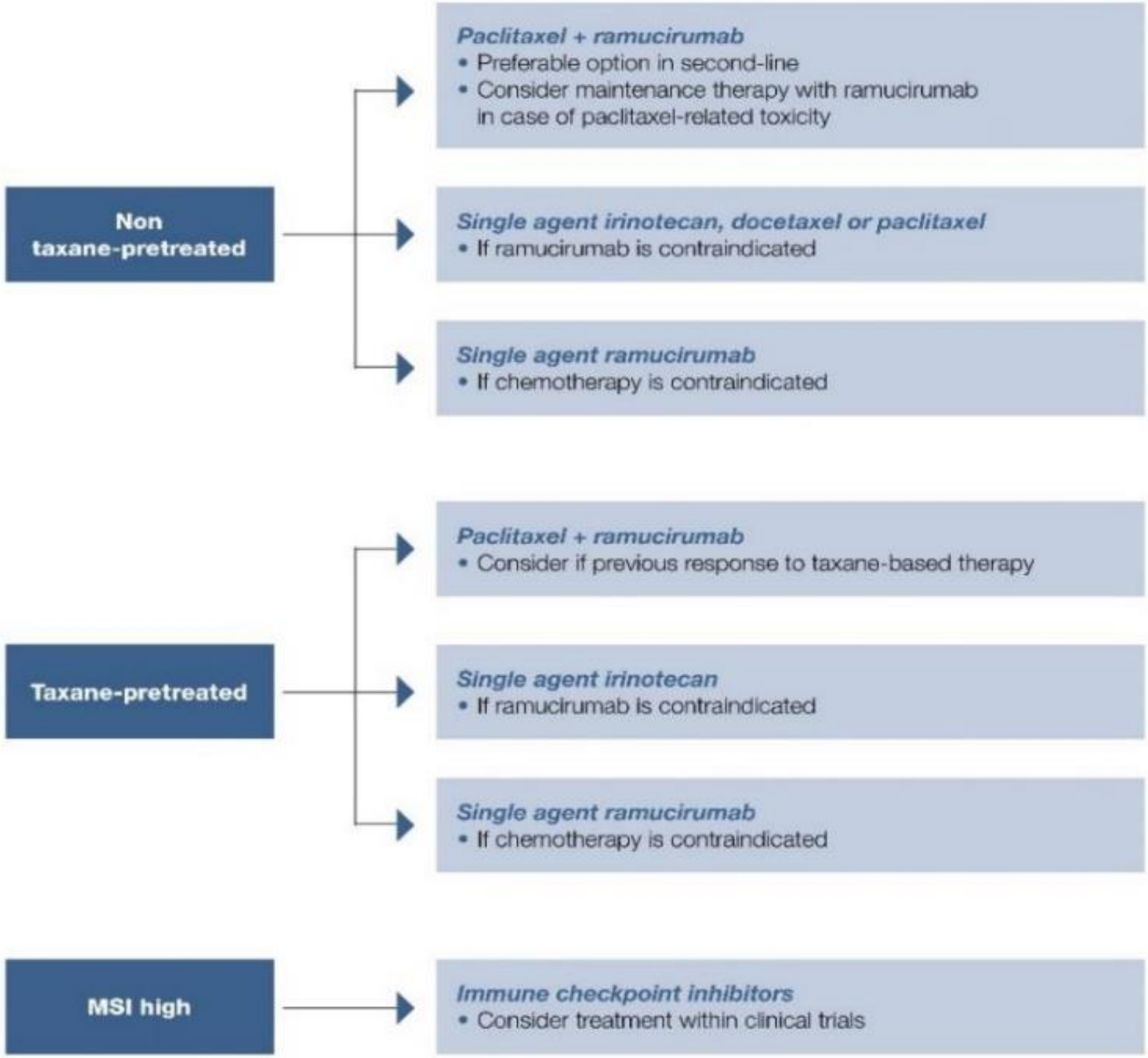

Σύγχρονη Περιτοναϊκή Νόσος

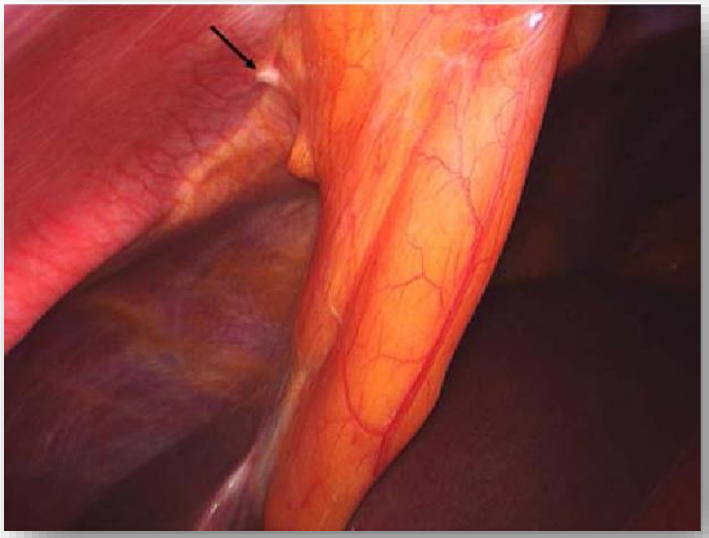

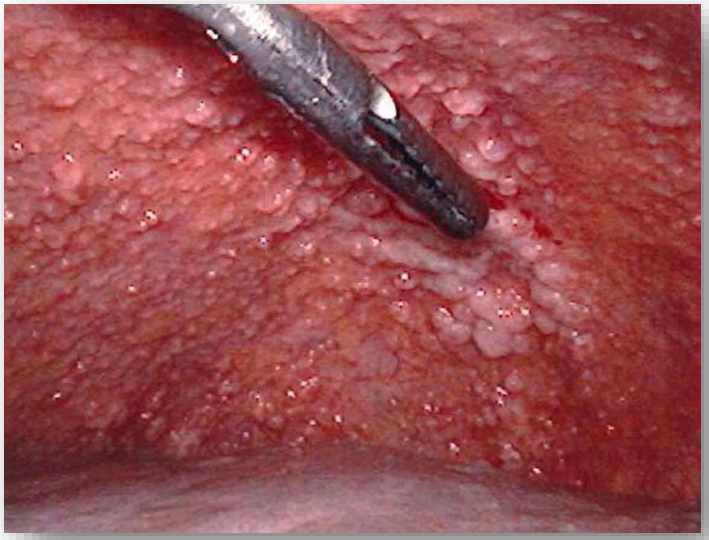

Proven Gastric Cancer with Peritoneal Metastases Identified (Biopsy or Washings)

→

H&P
CT C/A/P
PET/CT as Indicated

Pathology Review

Tumor Board Consultation

→

Standard Chemotherapy 6 mo

→

Restaging Imaging

Consider Laparoscopy With Peritoneal Cytology

2018 Chicago Consensus on Peritoneal Surface Malignancies

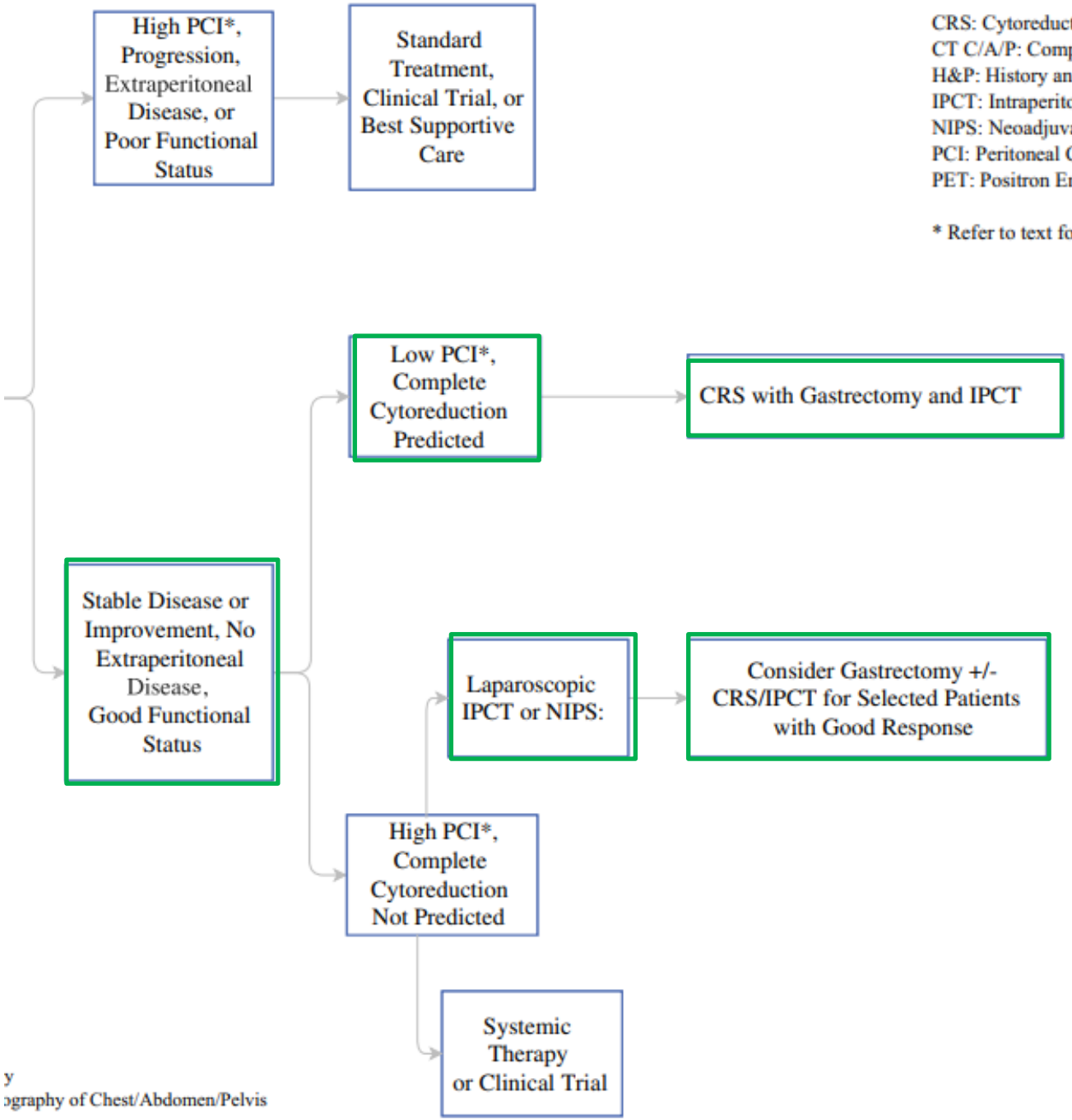

CRS: Cytoreductive Surgery
CT C/A/P: Computed Tomography of Chest/Abdomen/Pelvis
H&P: History and Physical
IPCT: Intraperitoneal Chemotherapy
NIPS: Neoadjuvant Intraperitoneal and Systemic Chemotherapy
PCI: Peritoneal Carcinomatosis Index
PET: Positron Emission Tomography

* Refer to text for full discussion of PCI

y
ography of Chest/Abdomen/Pelvis

2018
Chicago Consensus
on Peritoneal Surface Malignancies

Παράμετροι ρεαλιστικής εκτέλεσης αλγορίθμου

- ***Διαθεσιμότητα*** μεθόδων, τεχνικών, θεραπειών
- ***Πρόσβαση*** σε υπηρεσίες - ενημέρωση
- ***Σύμπτωμα/τα*** (pressing ?)
- ***Αρνητικοί προγνωστικοί παράγοντες***

  Εντόπιση (epicenter location proximal/distal)

  Ιστολογία (PC vs intestinal, invasive front Lymphoid stroma, Signet Ring Cell : f [%/age]

  N + (local, regional, distal), >T3(ss)

  Μοριακός υποτύπος : υποσχόμενο HER2, EBV1/2,MSI
- Φυσική κατάσταση – εφεδρίες – θρέψη - ***ηλικία***

  (***Performance Status + συν-νοσηρότητα***)
- > 1 Επιλογή : *επιθυμία* ασθενούς (?) προτεραιότητες
- Πλαισίωση – *υποστήριξη* ασθενούς
- ***Τοξικότητα*** θεραπειών

«Ατομισμός»
Προσωπο-κεντρική προσέγγιση



«Ομάδα»
MDT
>1 Θεράποντες

- Προτυποποίηση πράξεων, τεχνικών, θεραπειών, μεθόδων
- Προτεινόμενη αλληλουχία θεραπευτικών μεθόδων
- > 1 Επιλογή : επιθυμία ασθενούς (?)
- Βάσεις δεδομένων (registries)
- ***Κίνητρα, θεσμοί «επιβολής»*** (π.χ έγκριση μετά MDT)
- ***Αντι-κίνητρα «αυθαιρεσιών»***

Προτυποποίηση αφορά
ΟΛΑ ΤΑ ΒΗΜΑΤΑ ΤΟΥ ΑΛΓΟΡΙΘΜΟΥ
ΟΛΕΣ ΤΙΣ ΕΜΠΛΕΚΟΜΕΝΕΣ ΕΙΔΙΚΟΤΗΤΕΣ

Updates in Surgery
https://doi.org/10.1007/s13304-020-00723-8

CONSENSUS CONFERENCE

Consensus statement of the Hellenic and Cypriot Gastric Cancer Study Group on the diagnosis, staging and management of gastric cancer

Gerasimos N. Douridas[1] · Andreas Fountoulakis[2] · John Souglakos[3] · Sofia Gourtsoyianni[4] · Louiza Vini[5] · Georgia Levidou[6] · Theodoros Liakakos[7] · Christos Agalianos[8] · Christos Dervenis[9] · Maria Angeliki Kalogeridi[10] · Ioannis Karavokyros[7] · Anna Koumarianou[11] · Panteleimon Kountourakis[12] · Georgios Oikonomopoulos[13] · Panagiota Economopoulou[11] · Joseph Sgouros[14] · Spiros N. Sgouros[15] · Konstantinos Stamou[16] · Charikleia Triantopoulou[17] · Dimitrios Zacharoulis[18] · Nikolaos Gouvas[19] · Evangelos Xynos[20]

Received: 14 September 2019 / Accepted: 11 February 2020
© Italian Society of Surgery (SIC) 2020

MDT σημαντικότερος στόχος από την κεντροποίηση …αποτελεσματικότερη στρατηγική…

Multidisciplinary management, rather ***than treatment centralization*** in high-volume centers, represents the **most effective strategy** to optimize the continuum of care of medical therapies in all treatment phases.

L Fornaro 2021